

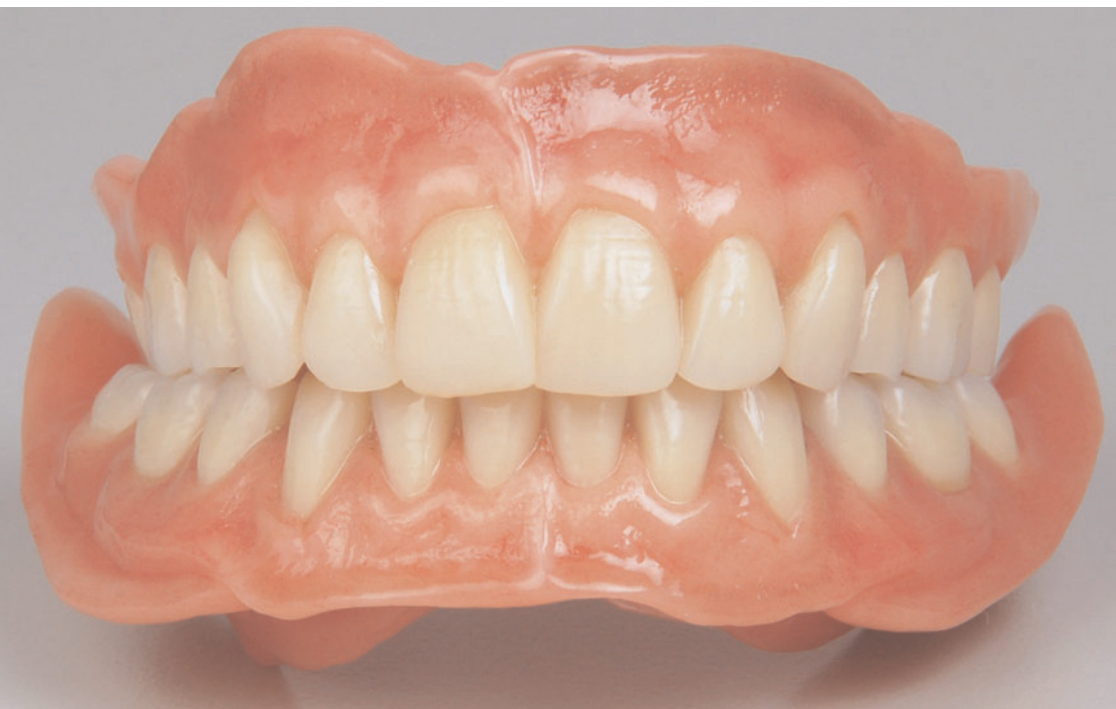

Zusammenfassung

Eine preisorientierte Vorgehensweise, die die Langlebigkeit einer Restauration sowie deren hohen ästhetischen und funktionellen Anspruch nicht außer acht lässt, ist ein Anspruch, dem sich die zahntechnischen Labore täglich stellen müssen. Hierbei sind Materialien, Vorgehensweisen sowie Techniken gefragt, die schon geraume Zeit in der Zahntechnik Verwendung finden und deren Langzeitprognosen belegbar positiv ausfallen. Eine solche Vorgehensweise bildet die Grundlage bei der im Beitrag beschriebenen Erstellung von Ober- und Unterkiefertotalprothesen, im Unterkiefer auf vier Implantaten. Die beschriebene Situation entstammt der Aufgabenstellung für den Candulor Kunstzahnwettbewerb 2009, bei dem diese Arbeit den zweiten Platz belegte.

Indizes

Totalprothetik, Oberkiefertotalprothese, Unterkiefertotalprothese auf Implantaten, Zahnaufstellung, Funktion, Ästhetik



Zielgerichtete Prothetik

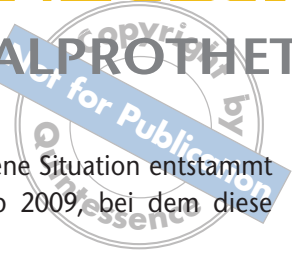
Zweitplatzierte Wettbewerbsarbeit beim Candulor Kunstzahnwettbewerb 2009

Bernd Gönner

Sieht man sich die Kongressprogramme sowie den Inhalt vieler Veröffentlichungen an, mag sich der Eindruck aufdrängen, dass moderne Zahnheilkunde nur noch in direkter Verbindung mit Vollkeramik und CAD/CAM-Technik möglich ist. Die Frage der Machbarkeit scheint häufig den Anspruch nach evidenzbasiertem Vorgehen sowie den Patientenwunsch zu verdrängen. Eine preisorientierte Vorgehensweise, die die Langlebigkeit einer Restauration sowie deren hohe ästhetische und funktionelle Ansprüche nicht außer acht lässt, ist von vielen Patienten ein Anspruch, dem sich die Labore täglich stellen müssen. Hierbei sind Materialien, Vorgehensweisen sowie Techniken gefragt, die schon geraume Zeit in der Zahntechnik Verwendung finden und deren Langzeitprognosen belegbar positiv ausfallen.

Eine solche Vorgehensweise bildet die Grundlage bei der Erstellung der im Anschluss beschriebenen Oberkiefer- und Unterkiefertotalprothesen auf vier Implantaten im Unterkiefer. Die konsequente Umsetzung der vom Zahnarzt gelieferten Informationen ermöglicht das ästhetisch hochwertige Erscheinungsbild. Der Einsatz von zahntechnischem Grundwissen und bewährten Materialien bildet die Basis für eine einwandfreie

Einleitung



Funktion sowie eine preisorientierte Ausführung. Die beschriebene Situation entstammt der Aufgabenstellung für den Candulor Kunstzahnwettbewerb 2009, bei dem diese Arbeit den zweiten Platz belegte.

Die Ausgangssituation Die Patientin im Alter von 72 Jahren mit einer zierlichen Figur war im Oberkiefer zahnlos, ebenso im Unterkiefer. Hier wurden noch in regio 32/33 und 42/44 vier Implantate (Camlog, Basel, Schweiz) gesetzt. Als unterstützende Angaben wurden vom Zahnarzt folgende Informationen übermittelt:

- Fixierung der Bissituation im Neutralbiss
- Kondylenbahnneigung rechts 32° und links 36°

Außerdem standen zwei Gipswälle für den labialen bzw. bukkalen Wangenkontakt sowie ein Bisschlüssel mit den Informationen zur:

- Überbissituation
- Gesichtsmitte
- Eckzahnposition

zur Verfügung. Die Oberkieferschablone war als Ästhetischschablone ausgeführt und orientierte sich an der Länge der Frontzähne und gab die Lage der Oberlippe beim Lachen (Lachlinie) wieder.

Vorbereitung Die Arbeitsvorbereitung war für die Ausführung von entscheidender Bedeutung. Die Fülle an Informationen, die über den Bisschlüssel vom Zahnarzt übergeben wurden, mussten präzise auf die Arbeit übertragen werden. Für eine sichere Fixierung der Modelle wurden neben den Magnetplatten noch drei Pins gesetzt, um die horizontale Stabilität zu erhöhen (Abb. 1). Zur lagerichtigen Positionierung der Modelle im Bonwill-Dreieck wurde der Inzisalzeiger auf den Inzisalpunkt der Zähne 31 und 41 ausgerichtet. Hierfür wurde zuerst der Überbiss auf dem Bisschlüssel ermittelt (Abb. 2). Da im Neutralbiss von der Regel, dass der Überbiss gleich dem Vorbiss ist, ausgegangen werden kann, betrug der hier zu übertragende Wert 3 mm (Abb. 3). Für die präzise Justierung im Artikulator wurde in die




Abb. 1 Eingearbeitete Pins erhöhen die horizontale Stabilität.




Abb. 2 Das Erfassen des Vorbisses.




Abb. 3 Die Übertragung des Vorbisswertes auf den Überbiss.



Abb. 4 Die Fixierung des Inzisalzeigers.



Abb. 5 Die Ausrichtung des Bisschlüssels anhand der Okklusionsebene.



Abb. 6 Die lagerichtige Fixierung der Modelle im Artikulator.

Bisschablone an dieser Position ein 3 mm tiefes Loch gebohrt. Die Bohrung lag parallel zur vermuteten Okklusionsebene. Mit dieser Bohrung war der Inzisalzeiger nun lagerichtig in Bezug auf den Inzisalpunkt hin fixierbar. Zur Ermittlung der Okklusionsebene wurden die retromolaren Dreiecke eingezeichnet und die Fixierungspunkte im posterioren Drittel ermittelt. Diese Punkte wurden planparallel auf die Außenfläche des Modells übertragen.

Der so ermittelte Verlauf der Okklusionsebene wurde auf der Bisschablone eingezeichnet. Um diese Position in den Artikulator zu übertragen, wurde die Bisschablone am Inzisalzeiger im Artikulator fixiert (Abb. 4). Ein gespanntes Gummiband gab die Lage der Okklusionsebene vor (Abb. 5). Um ein Ablenken des Gummibandes zu verhindern, wurden in das Unterkiefermodell an der Außenseite auf Höhe der retromolaren Dreiecke leichte Kerben eingefräst. Die Lagebestimmung der Modelle im Artikulator erfolgte durch die Übereinstimmung der auf der Bisschablone angezeichneten Okklusionsebene und durch den mithilfe des Inzisalzeigers definierten Inzisalpunkt. Das Unterkiefermodell




Abb. 7 Das Anzeichnen des Kieferkammverlaufs.

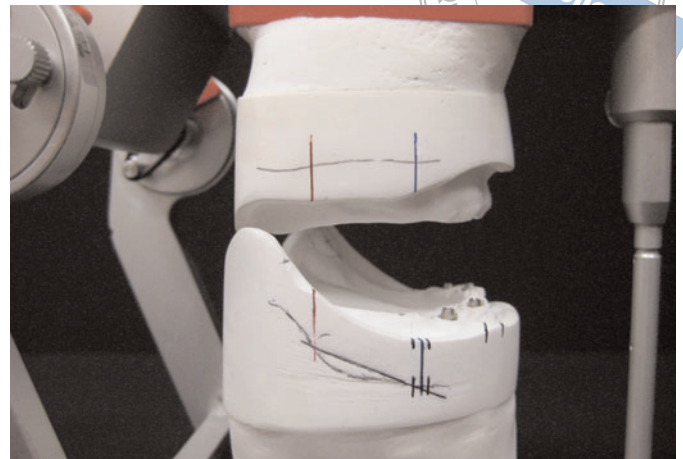


Abb. 8 Die Ermittlung der Stopp-Linie.

Die Modellanalyse wurde in dieser ausgerichteten Position mittels Knete fixiert. Das Oberkiefermodell wurde als erstes eingegipst. Im Anschluss folgte das Unterkiefermodell (Abb. 6).

Der nächste Schritt war das Einzeichnen der Bezugspunkte und Linien auf den Ober- und Unterkiefermodellen:

- die Kieferkammmitte für die Ausrichtung der Basalflächen der Zähne
- die tiefste Stelle rechts und links der Symphyse für die Begrenzung der Ausdehnung der unteren Frontzahnlabialflächen
- der Kieferkammverlauf zur Ermittlung des Kauzentrums sowie der Stopp-Linie

Für das Anzeichnen des Kieferkammverlaufs auf die Modellaußenseite wurde der Geberzirkel verwendet (Abb. 7). Der Schnittpunkt zu einer parallel zur Okklusionsebene verschobenen Linie wies auf die Lage des Kauzentrums. Ausgehend von diesen Informationen wurden das okklusale Feld sowie die Stopp-Linie, die eine Position markiert, in der der Kieferkamm steiler als 22,5 Grad zur Okklusionsebene verläuft, ermittelt und angezeichnet (Abb. 8).

Im Anschluss erfolgte die Modellanalyse. Unter Berücksichtigung der statischen Faktoren wie Kieferkammmitte und Wangenabstand wurde für den Unterkiefer auf der rechten Seite eine Aufstellung vom Normalbiss zum Kreuzbiss ermittelt. Für die linke Seite ergab sich eine Aufstellung vom Normalbiss zum Kopfbiss. Hierbei war zu beachten, dass die bukkalen Höcker beim Kopfbiss weniger Kontakt als die palatinalen Höcker hatten, um so eine stabile statische und dynamische Okklusion zu gewährleisten. Ergänzend wurde noch der Abstand zwischen Stützstift und Oberkieferwall ermittelt, da die oberen Frontzähne diese Position mit ihren Labialflächen aufweisen sollten (Abb. 9). Im Unterkiefer wurde noch der Abstand vom Stützstift zum tiefsten Punkt der Symphyse eingetragen. Dieser Wert gibt die maximale Lage der Unterkiefer-Frontzahnlabialflächen vor, damit eine Lagestabilität der Prothese gewährleistet bleibt (Abb. 10). Zum Abschluss der Modellanalyse wurden noch alle Angaben, die der Bisschlüssel beinhaltet, auf den Modellsockel übertragen und mit exakten Abstandswerten zu ihrer Originalposition auf dem Bisschlüssel versehen (Abb. 11).

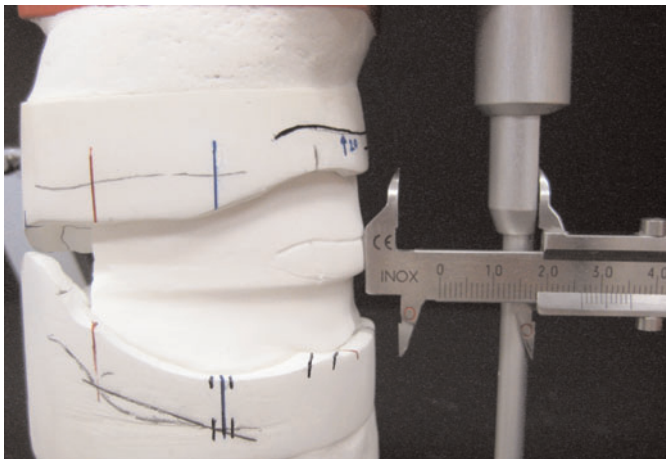


Abb. 9 Das Vermessen der labialen Oberkiefer-Frontzahnposition.




Abb. 10 Das Aufzeichnen der labialen Unterkiefer-Frontzahnposition.




Abb. 11 Die übertragenen Werte auf den Modellen.

Um der Prothese auch ästhetisch ein ansprechendes Erscheinungsbild zu verleihen, wurden die ausgewählten Frontzähne individualisiert. Die Vorgabe war eine 72-jährige Patientin mit langgliedriger, zierlicher Statur. Diesem Patientenbild folgend, wurde die ursprüngliche Zahnform in eine kleine eckige Zahnform umgeschliffen (Abb. 12 und 13). Farblich wurde ebenso noch dezent individualisiert, um etwas mehr Lebendigkeit in der Oberkieferfront zu erreichen. Begonnen wurde die Aufstellung im Unterkiefer mit dem Positionieren der ersten unteren Molaren im Kauzentrum auf Kieferkammmitte (Abb. 14).

Im Anschluss wurden die unteren Frontzähne mithilfe des Inzisalzeigers und unter Berücksichtigung der Symphysenpunkte aufgestellt (Abb. 15). Um die ersten unteren Molaren im Kauzentrum zu belassen, war es aus Platzgründen notwendig, dass die zweiten Prämolaren nicht aufgestellt wurden. Auf der rechten Seite konnte endständig der zweite Molar realisiert werden, da der Kieferkammverlauf flach war. Auf der linken Seite wurde endständig der zweite Prämolare aufgestellt. Der hier steil ansteigende Kieferkamm und die berechnete Stopp-Linie schrieben dies vor.

Zum Abschluss wurde die Okklusionsebene mittels Gummiband überprüft (Abb. 16). Die oberen Frontzähne wurden unter Berücksichtigung der einzuhaltenden Werte aufge-

Die Aufstellung

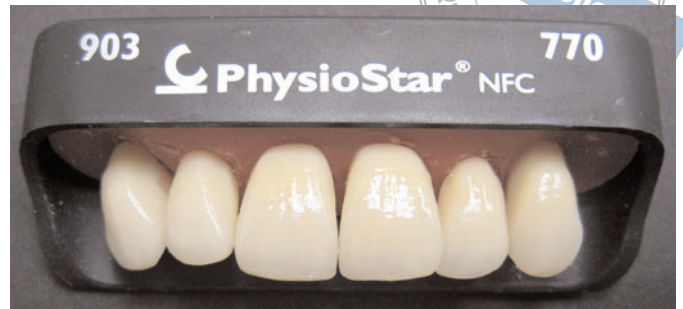
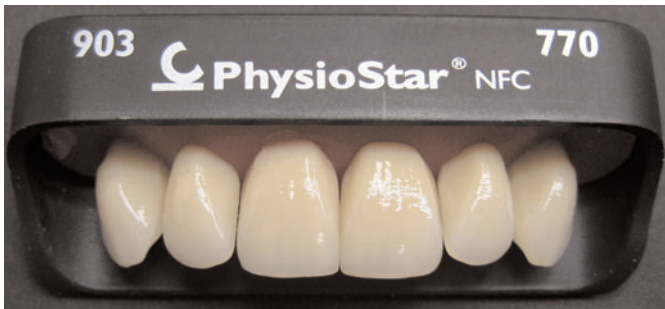


Abb. 12 und 13 Die konfektionierte Zahngarnitur und die individuelle Anpassung.

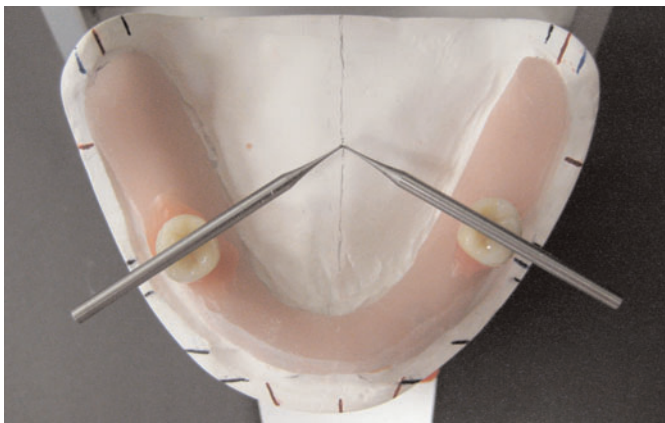


Abb. 14 Die Positionierung der unteren Molaren im Kauzentrum.

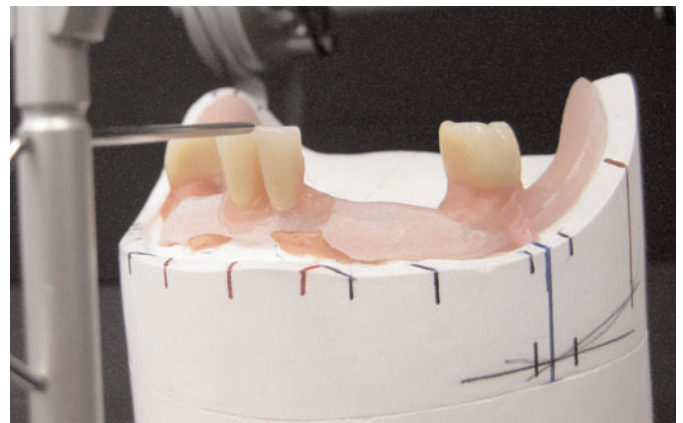

Abb. 15 Das Ausrichten der Unterkiefer-Frontzähne am Inzisalzeiger.

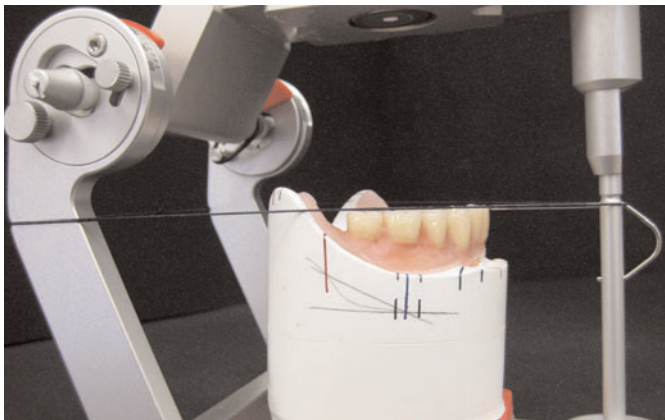


Abb. 16 Die Kontrolle der Okklusionsebene.

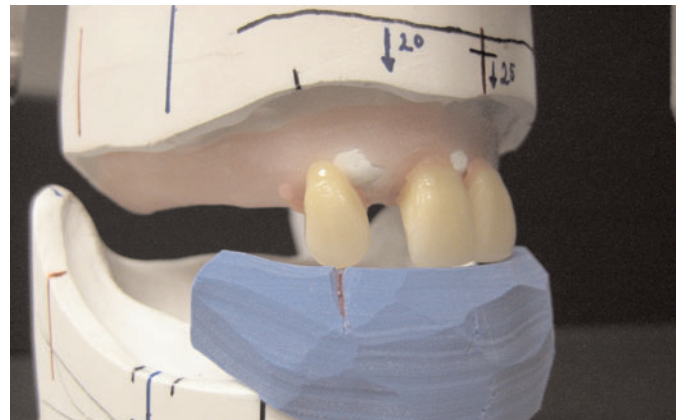


Abb. 17 Das Aufstellen der Eckzähne anhand der vom Zahnarzt übermittelten Position.

stellt. Um die aus dem Bisschlüssel übertragenen Positionen der Eckzähne einzuhalten, ergab sich eine Verschachtelung der rechten Frontzähne (Abb. 17). Die labiale Ausdehnung der Frontzähne wurde während der Aufstellung anhand der notierten Werte überprüft (Abb. 18). Der erste Prämolare der rechten Seite stand im Normalbiss. Die Vorgabe

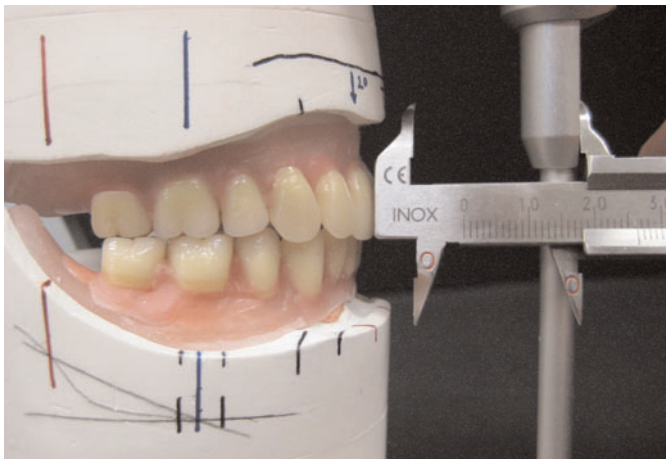


Abb. 18 Die Kontrolle der labialen Ausdehnung.

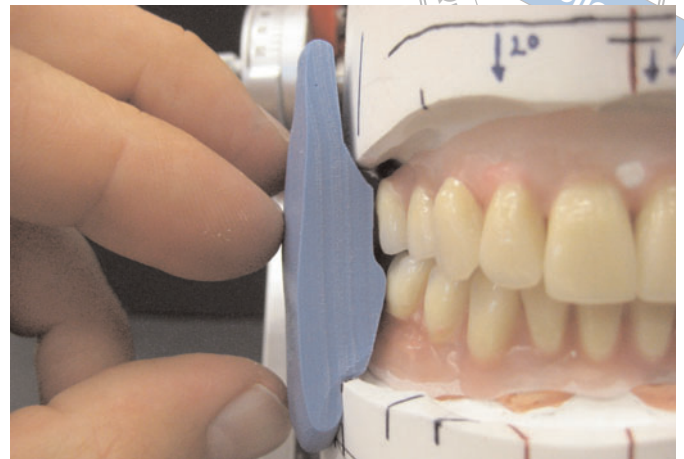


Abb. 19 Das Überprüfen der bukkalen Ausdehnung.

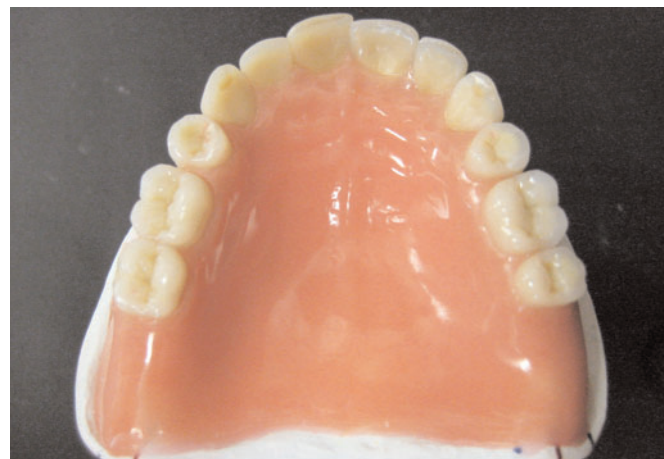

Abb. 20 Die naturidentische Modellierung der Zahnfleischbereiche.

der Wangenbegrenzung des Bisschlüssels sowie die Kieferkammmitte des Oberkiefers gaben ab dem ersten Molaren eine Kreuzbissituation vor (Abb. 19). Hierfür stand der erste Molar als Übergang zum Kreuzbiss in einer Kopfbissposition. Die Aufstellung der linken Seite erforderte einen Normalbiss der ersten Prämolaren, eine lingualisierte Aufstellung der ersten Molaren sowie einen Kopfbiss des endständigen zweiten Prämolaren. Die abschließende Kontrolle zeigte, dass alle tragenden Höcker entsprechend der ermittelten Grundstatik aufgestellt wurden. Zum Abschluss wurden die Zahnfleischbereiche der Prothesenkörper naturidentisch ausmodelliert (Abb. 20).

Als Fixierung der Unterkiefer-Prothese auf den vier Implantaten wurde eine Stegkonstruktion gewählt. Zielsetzung war es, hier eine möglichst kostengünstige, bewährte und vom Patienten leicht einzusetzende Restaurationsform zu implementieren. Die Ausführung erfolgte somit als individuell gefräster Steg mit zwei konfektionierten Geschieben. Durch die parallele Ausführung des Stegs wirkte die Modellgussmatrize den auftretenden Vertikalkräften entgegen. Die Friktion erhielt der Steg über die konfektionierten Geschiebeelemente. Diese können bei nachlassender Friktion einfach getauscht werden.

Individueller Steg

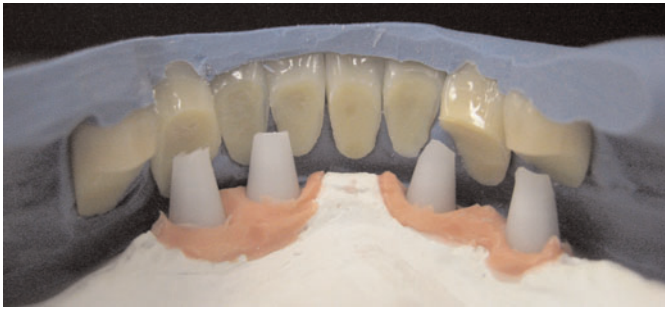

Abb. 21 Die Analyse der Platzverhältnisse.




Abb. 22 Die Fixierung der Geschiebepatrizen.

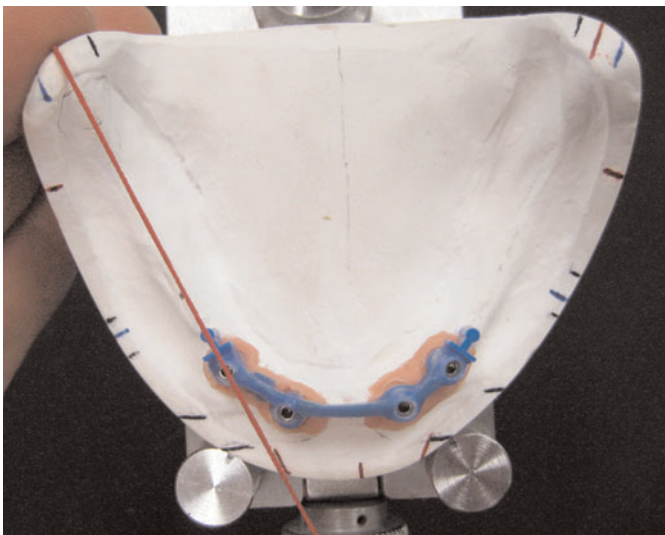


Abb. 23 Die Ausrichtung auf Kieferkammmitte.

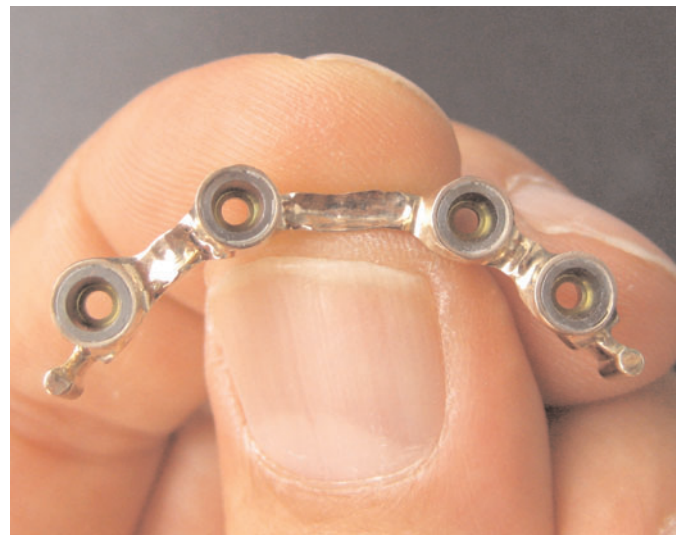

Abb. 24 Die Anpassung der gegossenen Steghülsen.

Die gesamte Konstruktion konnte grazil gestaltet werden und barg somit einen weiteren Vorteil (Abb. 21 und 22).

Um eine hohe Präzision am Implantatinterface zu erreichen, wurden konfektionierte Steghülsen des Implantatherstellers auf Titanklebebasen aufgeschraubt. Um einen sicheren Halt der Steghülse am Laboranalog zu gewährleisten, ist diese werksseitig 0,5 mm länger als die Titanklebebasen. Dieser Überstand sollte erst nach dem Guss beseitigt werden. Dieses bedingte allerdings, dass die Steghülsen nicht ohne Radierung auf das Modell aufgeschraubt werden konnten. Um die Information des Gewebeverlaufs nicht zu verlieren, wurde vor der Gipsradierung ein Duplikatmodell angefertigt. Im Anschluss wurden die Steghülsen eingepasst und in der Länge gekürzt. Zur Kontrolle diente immer ein Vorwall von der bereits getätigten Aufstellung. An den endständigen Implantaten wurden die konfektionierten Geschiebepatrizen parallel zur Einschubrichtung angebracht. Die Preci-Vertex-Geschiebe müssen genau auf der Kieferkammmitte für die ermittelte Grundstatik und für die besten Platzverhältnisse vestibulär und lingual verlaufen (Abb. 23). Nach dem Guss wurde der Steg ausgearbeitet und dabei auch der 0,5 mm große Überstand an den Steghülsen entfernt (Abb. 24).

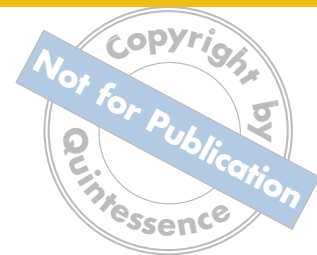


Abb. 25 Der parallel gefräste Steg nach der Politur.

Im Anschluss erfolgten die spannungsfreie Verklebung, die Parallelfärsung sowie die Hochglanzpolitur des Stegs (Abb. 25). Anhand des Sheffield-Tests konnte die Spannungsfreiheit überprüft werden. Das Modell wurde für den zu erstellenden Modellguss dupliert und unter Berücksichtigung der Vorwälle wurde dieser modelliert. Nach erfolgtem Guss wurde der Modellguss auf den gefrästen Steg aufgepasst und die Kunststoffmatrizen wurden eingesetzt.

Als nächstes folgte die Umsetzung der in Wachs aufgestellten und ausmodellierten Prothese in Kunststoff. Nach dem Herstellen der Duplierform wurde das Wachs ausgebrüht. Sowohl die Oberkiefer- als auch die Unterkiefer-Form wurden im Bereich des künstlichen Zahnfleisches vor dem Einbringen des Kunststoffs noch individualisiert. Nach dem Ausbetten erfolgte das Reokkludieren. Das Einschleifen wurde analog der bekannten Einschleifregeln vorgenommen und diente nur der Feinkorrektur. Durch das systematische Vorgehen wurden Grobfehler von vorneherein vermieden und die nötigen Korrekturen beschränkten sich auf ein Minimum.

Fertigstellung

Die Ausführung dieses für den Kunstzahnwettbewerb 2009 entworfenen Patientenfalls sollte auf Basis einer sowohl ästhetisch als auch funktionell einwandfrei gestalteten Prothese erfolgen, deren Auslegung aber auch möglichst geringe Kosten für den Patienten berücksichtigt. Die konsequente Umsetzung aller zur Verfügung stehenden Informationen bildet die Grundlage für eine effektive Erstellung. Zwar ist die Planungsphase mit integrierter Modellanalyse zeitaufwändig, jedoch werden durch das systematische Vorgehen Fehler vermieden, die im schlimmsten Fall zu einer Neuanfertigung von Prothesen führen können. Die Präzision für diese Planung ist immer auch abhängig von den Informationen, die der Zahnarzt liefert (Abb. 26 und 27). Sind die Informationen wie in diesem Fall beschrieben, ist die Grundlage gelegt und ein ästhetisch und funktionell einwandfreies Resultat die Konsequenz aus einem systematischen Vorgehen.

Schlussbetrachtung

Ein ausgewogenes ästhetisches Ergebnis kann nur dann erreicht werden, wenn man vor der Herstellung eines Zahnersatzes Bildmaterial und Situationsmodelle zur Verfügung hat. Nur so ist es möglich, über Zahnform, -stellung und -typ einen Gesamteindruck zu erhalten und diesen in die Arbeit mit einfließen zu lassen (Abb. 28 und 29).

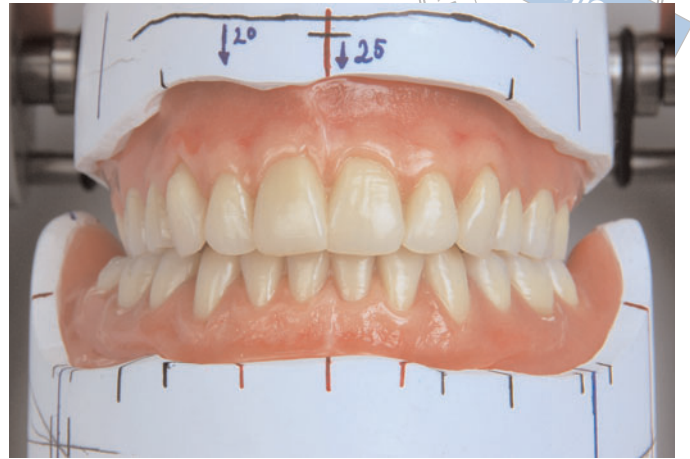
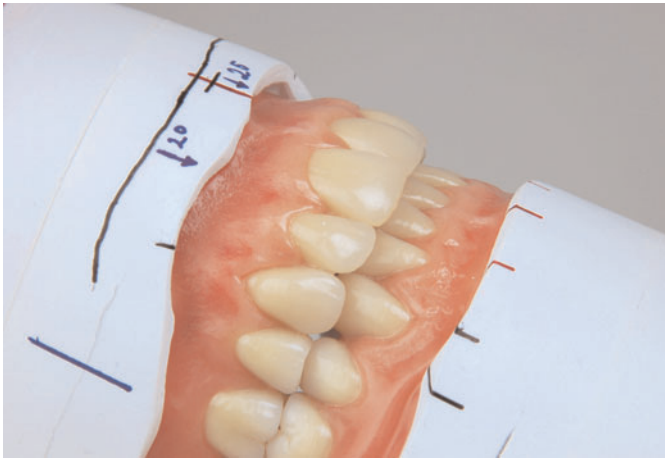
Abb. 26 und 27 Die verwendeten Werte ermöglichen eine sichere und individuelle Aufstellung.

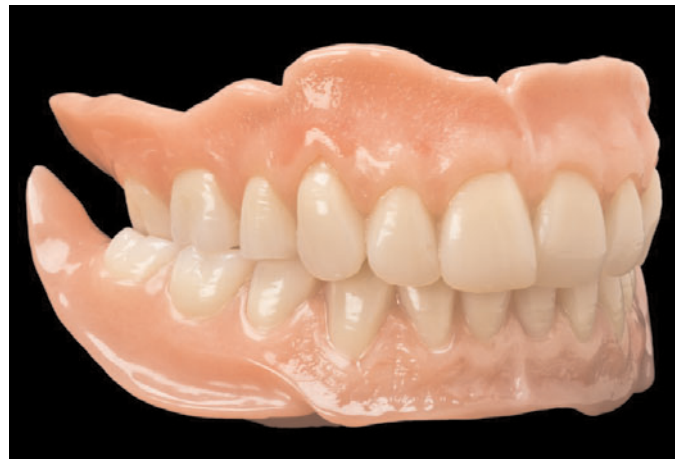
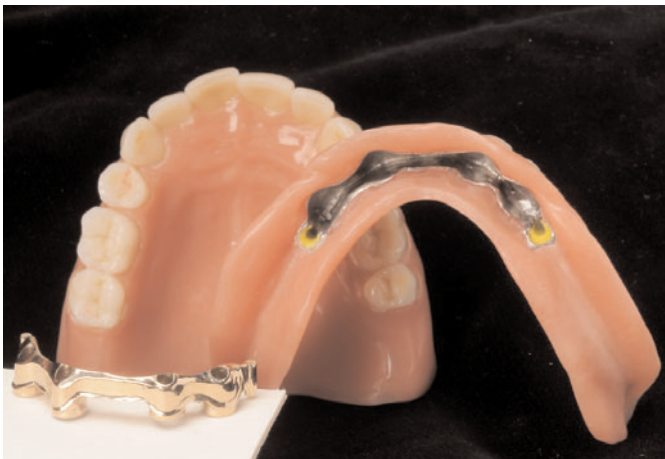
Abb. 28 und 29 Die fertige Arbeit: kostengünstig und dennoch ästhetisch.

Adresse des Verfassers ZTM Bernd Gönner
Krautgartenweg 4, 89179 Beimerstetten
E-Mail: info@goenner-dental.de